Zur Diagnostik und Therapie der Coxitis fugas unter besonderer Berücksichtigung der Wertigkeit der sonographisch gestützten Diagnostik und Hüftgelenkspunktion

G. Rauch, P. Schuler, T. Wirth, P. Griss, P. Dörner
Zentrum für operative Medizin II – Klinik für Orthopädie (Leiter: Prof. Dr. med. P. Griss)

Zusammenfassung

Zwischen 1984 und 1991 wurde bei 55 Kindern (Durchschnittsalter 7,0 Jahre) ein symptomatischer Hüftgelenkserguß sonographisch festgestellt. Radiologisch gesicherte kindliche Hüftgelenkserkrankungen wurden ausgeschlossen und sind in diesem Kollektiv nicht enthalten. In 47 Fällen wurde eine Coxitis fugax bei einer durchschnittlichen Anamnesedauer von 4 Tagen diagnostiziert; alle Kinder wurden nach 6 Wochen klinisch und sonographisch kontrolliert, u.a. entwickelten 4 einen M. Perthes. Die primäre, durchschnittliche sonographische Seitendifferenz betrug 4,0±1,7 mm und 1,5±1,4 mm post punct., wobei die Ergußmenge mit der Seitendifferenz korrelierte. Dagegen erwiesen sich die radiologischen Kapselzeichen für die Diagnose eines Hüftgelenksergusses als nicht zuverlässig. Neben dem zusätzlichen diagnostischen Hinweis der Punktatbeschaffenheit ist die sonographisch gestützte Punktion als wichtige therapeutische Maßnahme zur i.a. Druckentlastung und Schmerzreduktion beim kindlichen Hüftgelenkserguß anzusehen.

Diagnosis and treatment of transient synovitis of the hip in children

Between 1984 to 1991 55 children (mean age 7,0 years) were observed with a painful effusion of the hip examined by ultrasound. Children with radiologically diagnosed hip diseases were excluded. In 47 cases we found a transient synovitis of the hip which started at an average interval of 4 days in mean before admission. All children were reexamined 6 weeks after the end of treatment sonographicly and clinicaly, 4 of those revealing incipient Perthes diseases. The primary sonographic right/left difference in amount of effusion (mean) was 4,0±1,7 mm and after aspiration 1,5±1,4 mm with a significantly correlation with the amount of aspirated synovial fluid. The radiological findings for a diagnosis of an effussion of the hip were not reliable. Beside the diagnostic signs of the appearance of the aspirated fluid the sonographic assisted aspiration of the hip is an important treatment mode to reduce the intracapsular pressure and the pain of a hip effusion in children.

Einleitung

Die frühe Diagnose und Therapie der Coxitis beim Kind ist zweifelsohne von eminenter Bedeutung. Insbesondere die differentialdiagnostische Abgrenzung der Coxitis fugax als temporäre sympathische Synovialitis von der septischen Hüftgelenksarthritis, dem beginnenden M. Perthes sowie der Epiphyseolysis cap. femoris erscheint vorrangig. Es geht hierbei nicht nur um die Möglichkeit einer frühen Diagnose und der noch folgenden schnellen sachgerechten Therapie, sondern vor allem auch um die Vermeidung von irreperablen Vorschäden am kindlichen Hüftgelenk, stellen doch kindliche Hüftgelenkserkrankungen die häufigste Ursache für einen späteren künstlichen Hüftgelenksersatz dar (11).

Neben der exakten Anamnese und klinischen Untersuchung mit Röntgenaufnahme tritt v.a. die Sonographie als diagnostisches, bildgebendes Verfahren seit Mitte der 80er Jahre in den Vordergrund (1, 4–6, 9, 10, 14–19, 21, 22, 24, 29–31). Zwar läßt sich sowohl mit dem Computertomogramm als auch mit dem Kernspintomogramm ein Gelenkerguß bzw. eine – Synovialitis nachweisen, aber beide Methoden erfordern ein ruhiges, mitarbeitendes Kind und sind oft nicht sofort verfügbar (5–9, 22). Zudem besteht bei dem CT eine nicht unerhebliche Strahlenbelastung. Somit erscheint zum gegenwärtigen Zeitpunkt die Sonographie als nicht invasive Methode der Wahl zur Diagnostik eines Hüftgelenkergusses.

Zur Therapie stehen neben der begleitenden antiphlogistischen Medikation vor allem gelenkentlastende Maßnahmen zur Verfügung. Viele Autoren empfehlen deshalb eine Bettruhe bis zum vollständigen Rückgang der Symptome, mit oder ohne zusätzlicher Längsextension (2, 12, 15, 28, 33). Es kann als erwiesen gelten, daß bei sonographisch gesicherter Coxitis fugax abhängig

Z. Orthop. 131 (1993) ▮▮▮–▮▮▮
© 1993 F. Enke Verlag Stuttgart

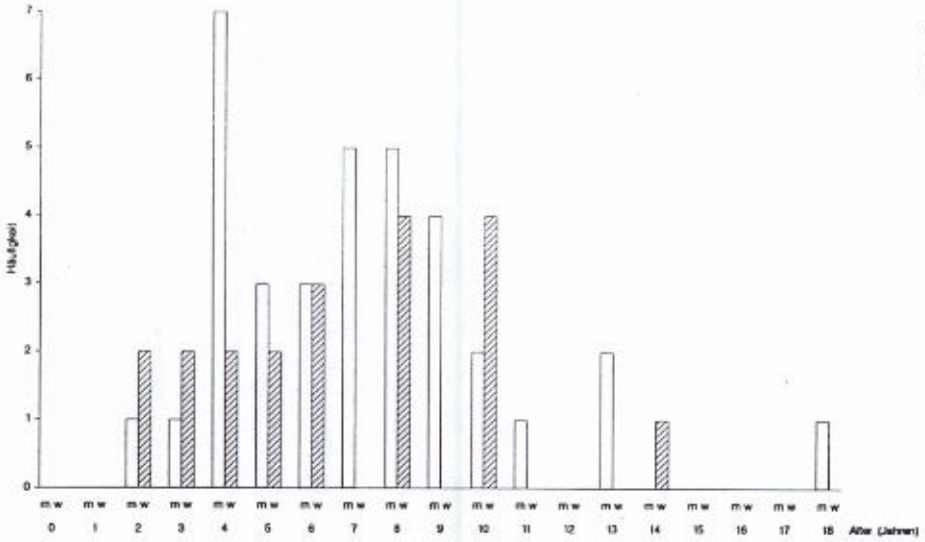

Abb. 1 Altersverteilung der Kinder mit symptomatischem Hüftgelenkserguß, n = 55

von der Gelenkstellung erhebliche intraartikuläre Drücke entstehen (*Wingstrand* et al. (30–32), *Egund* et al. (5) *Kallio* und *Ryöppy* (13)). Wir haben deshalb bei allen unseren Fällen die zusätzliche entlastende Hüftgelenkspunktion in das vorgenannte Therapieschema miteingebracht (32). Die vorliegende Untersuchung unserer so behandelten Patienten soll Auskunft über den Wert der Hüftgelenkspunktion im Therapieschema der Coxitis fugax geben.

Patienten und Methode

Zwischen 1984 und Mai 1991 wurde bei 55 Kindern in einem Alter von 2 bis 14 Jahren (Durchschnittsalter 7,0 ± 3,3 Jahre) sonographisch ein klinisch symptomatischer Hüftgelenkserguß bzw. -synovialitis festgestellt (Abb. 1). Kinder mit radiologisch eindeutigen Zeichen eines M. Perthes, einer Epiphyseolysis cap. fem., einer Schenkelhalsfraktur oder eines Tumors wurden ausgeschlossen. Es handelte sich um 33 Jungen und 22 Mädchen.

Die sonographische Untersuchung wurde mit einem 5 MHz Linearscanner von ventral im sagittalen Schnitt zum Schenkelhals jeweils im Seitenvergleich durchgeführt (5, 6, 10, 27).

Während wir in den ersten Jahren die Punktion in der Regel unter Röntgenkontrolle in Vollnarkose durchführten (n = 28), sind wir in den letzten Jahren zunehmend dazu übergegangen das Hüftgelenk von ventral sonographisch unterstützt ohne Allgemeinnarkose zu punktieren (n = 27). Der Transducer wird in der oben beschriebenen Schnittebene senkrecht zur Hautoberfläche positioniert, der Erguß wird sonographisch aufgesucht, so daß er sich mit dem punct. max. exakt unter dem Schallkopf befindet. Auf der Haut wird mit dem Filzstift die Ausrichtung des Transducers markiert, eine 2. Markierung verläuft senkrecht zur ersten über dem punct. max. des Ergusses. Nach Entfernung des Transducers liegt der Erguß genau senkrecht unter dem gedachten Schnittpunkt der beiden Linien. Nach üblicher Desinfektion läßt sich dann der Erguß steril unter Schonung der großen Gefäße leicht abpunktieren.

Die Röntgenaufnahmen des Beckens wurden standardisiert in Rückenlage mit am Tischende gebeugten Kniegelenken durchgeführt. Unabhängig vom sonographischen Befund wurden die Röntgenbilder in Hinblick auf mögliche radiologische Zeichen für einen Hüftgelenkserguß, wie das laterale und mediale „Fettlappen oder Kapselzeichen" und der „verbreiterte Gelenkspalt" (mehr als 2 mm Seitendifferenz), ausgewertet (19).

Ergebnisse

Die Anamnesedauer betrug im Median 4 Tage vor stationärer Aufnahme. Von den 55 Kindern hatten 21 Kinder 3 bis 30 Tage vorher einen grippalen Infekt erlitten. Während bei den Kleinkindern die „Pseudolähmung" im Vordergrund stand, klagten die älteren Kinder neben einem Schonhinken über Schmerzen im Bereich der Leiste, des Troch. majors, des Gesäßes sowie im Bereich des Kniegelenkes. Die wesentlichen klinischen Untersuchungsbefunde sind in Tab. 1 zusammengestellt. Nur 2 Patienten hatten Fieber. Laborchemisch hatten 87,3% eine normale oder leicht erhöhte BSG (Tab. 2). Eine Leukozytose fand sich ebenfalls nur selten (Abb. 2).

Tab. 1 Klinische Beschwerdesymptomatik, n = 55

Beschwerdesymptomatik	ja	nein
Schonhinken	52	3
Bewegungseinschränkung	54	1
Innenrotationsschmerz	54	1
Leistendruckschmerz	54	1

Tab. 2 Angabe des 1. Wertes der BSG am Aufnahmetag, n = 55

	normal	leicht erhöht (< 25 cm n. W.)	Mittelmäßig erhöht (25–40 cm n. W.)	stark erhöht (> 41 cm n. W.)
n	16	32	5	2
%	29,1	58,2	9,1	3,6

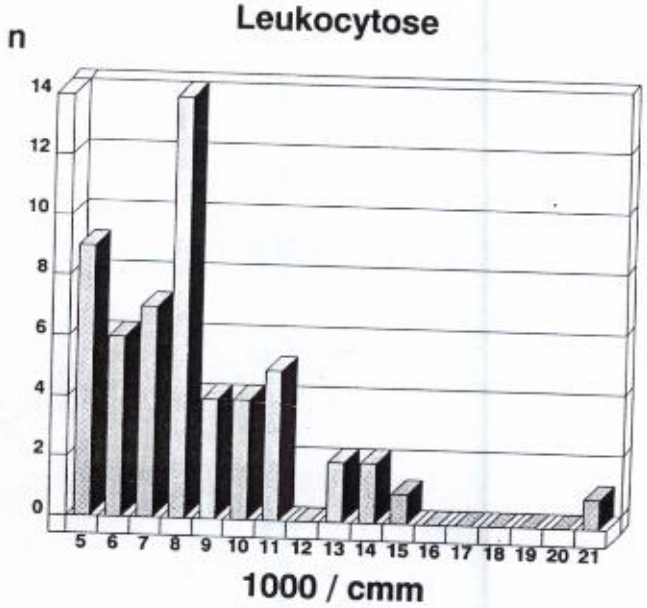

Abb. 2 Am Aufnahmetag festgestellte Leucozytosewerte, n = 55

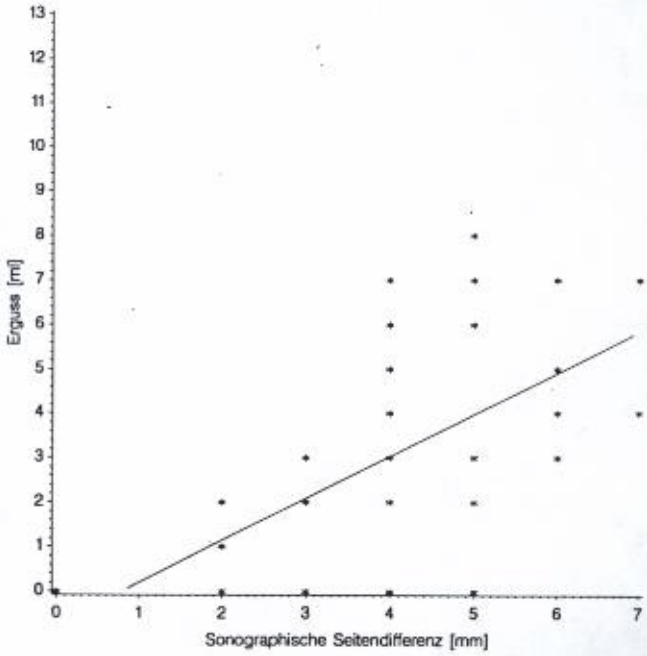

Abb. 3 Zusammenhang zwischen punktierter Ergußmenge und sonographisch ermittelter Seitendifferenz, Korrelationskoeffizient r = 0.548, p < 0.0001

Tab. 3 Angabe der sonographischen Seitendifferenz bei Diagnosestellung, n = 45 (retrospektiv auswertbare Sonographiebilder)

sonograph. Seitendiff. in mm	n =
2	7
3	9
4	12
5	8
6	7
7	2

Tab. 4 Zusammenstellung der ermittelten Diagnosen, n = 55

Diagnose	n
Coxitis fugax	47
M. Perthes	4
Lyme Arthritis	1
rheumat. Fieber	1
juvenile cP	1
Plasmazelluläre Osteomyelitis (am Schenkelhals)	1
Gesamt	55

Die durchschnittliche sonographische Seitendifferenz der betroffenen Seite betrug 4,0 ± 1,7 mm (Bereich 2–7 mm) zur gesunden Seite bei 45 retrospektiv auswertbaren Ultraschallbefunden (Tab. 3). Zudem fand sich eine signifikante Korrelation ($r = 0.5475$, $p < .001$) zwischen sonographischer Seitendifferenz und durch Punktat gewonnenen Ergußmenge (Abb. 3). Am 1. Tag nach der Punktion betrug die durchschnittliche Seitendifferenz nur noch 1,5 ± 1,4 mm zwischen betroffener und gesunder Seite. 95% der Patienten wurden innerhalb der ersten 6 Stunden nach Diagnosestellung punktiert. Das beschriebene Verfahren ließ sich auch bei kooperativen Kleinkindern ab dem 4. Lebensjahr ohne vorherige Sedierung anwenden.

Die Ergußmenge betrug 1,0–8,0 ml. In 11 Fällen resultierte eine Punctio sicca. Während sich makroskopisch fast immer ein seröses Punktat zeigte, wurde in einem Fall ein trüber, keimfreier Erguß bei einer plasmazellulären Schenkelhalsosteomyelitis gefunden. Nur in diesem Fall wurde eine sofortige Arthrotomie durchgeführt. Die mikrobiologische und serologische Aufarbeitung der Gelenkpunktate ergab in keinem Fall einen positiven Keimnachweis, während sich bei der serologischen Analyse der Punktate jeweils einmal positive Antikörper gegen Borellien bzw. Streptokokken fand. Zudem zeigte eine Punktatanalyse die Zeichen einer juvenilen chronischen Polyarthritis mit positiven Rheumafaktoren (Tab. 4).

Nach erfolgter Hüftgelenkspunktion wurden die Patienten je nach klinischer Beschwerdesymptomatik für durchschnittlich 6,5 ± 3,5 Tage unter gleichzeitiger Gasmaschenextension in Entlastungsstellung des Hüftgelenkes und Acetylsalicylsäuregabe immobilisiert. Der stat. Aufenthalt betrug im Median 7 Tage. Alle Patienten wurden 6 Wochen später klinisch und sonographisch kontrolliert. Neben den bereits genannten 3 besonderen Fällen, entwickelten 4 weiterhin symptomatische Kinder einen M. Perthes, der radiologisch und in letzter Zeit kernspintomographisch im Rahmen der routinemäßig durchgeführten 6 Wochen Kontrolle diagnostiziert wurde (Tab. 4). Bei 3 dieser Kinder konnten jeweils nur Aspiratmengen von 1,0–1,5 ml gewonnen werden, bei einem Kind konnte kein Punktat gewonnen werden. D.h. in allen Fällen, bei denen sich in der Folge ein M. Perthes entwickelte, überwog die Synovialitiskomponente gegenüber dem Hüftgelenkserguß.

Tab. 5 Übereinstimmung der radiologischen Zeichen eines Hüftgelenksergusses bei sonographisch und durch Punktion nachgewiesenen Hüftgelenkserguß, n = 34 (auswertbare bzw. zur Verfügung stehende Röntgenaufnahmen)

Rö.-Zeichen	Übereinstimmung bei sonograph. eindeutiger Seitendifferenz >3 mm, n = 34	
	ja	nein
lateral. Kapselzeichen	18 (52,9%)	16 (47,1%)
medial. Kapselzeichen	13 (38,2%)	21 (61,8%)
„Verbreiterter Gelenkspalt"	8 (23,5%)	26 (76,5%)

Die Analyse der erhobenen Röntgenbefunde, insbesondere bei den Coxitis fugax Fällen, mit den durch Punktion gesicherten Sonographiebildern war eher enttäuschend und spricht eindeutig für die Sonographie zur sicheren Coxitis fugax Diagnose. So erreichte lediglich das „laterale Kapselzeichen" in 53% der Fälle eine Übereinstimmung mit den sonographischen eindeutigen Befunden (sonograph. Seitendifferenz über 3 mm) (Tab. 5). Die anderen „radiologischen Kapselzeichen" wiesen noch eine geringere diagnostische Treffsicherheit auf (Tab. 5).

Diskussion

Die Diagnose der Coxitis fugax wird mit Hilfe der Anamnese, des klinischen und sonographischen Befundes und den ergänzenden laborchemischen Untersuchungsergebnissen gestellt, wobei sich laborchemisch in 87% der Fälle eine normale oder nur leicht erhöhte BSG fand. Zum Ausschluß einer ossären Erkrankung am hüftnahen Skelett (M. Perthes, Epiphyseolysis capitis femoris, die Schenkelhalsfraktur sowie von Knochentumoren oder destruierenden eitrigen Coxitiden und Schenkelhalsosteomyelitiden kann allerdings nicht auf das Röntgenbild bei der Erstdiagnostik verzichet werden. Bei negativem Röntgenbild gibt dann allerdings die unbedingt obligate Sonographie der Hüfte die wesentlichen Hinweise. In diesem Zusammenhang ist aber festzuhalten, daß die sogenannten röntgenologischen Kapselzeichen als indirekter Hinweis für einen Hüftgelenkserguß nicht zuverlässig sind. Die radiologischen Kapselzeichen hängen zudem entscheidend von der Stellung des Beines, insbesondere der Rotation, ab und können somit leicht falsch positive aber auch falsch negative Befunde vortäuschen (3, 23). Eine gewisse diagnostische Bedeutung kommt nach unseren Erfahrungen lediglich dem „lateralen Kapselzeichen" zu, eine Übereinstimmung mit sonographisch sicheren Befunden konnten wir dennoch nur in 53% der Fälle nachweisen. Auch andere Autoren fanden wie wir in nur 52% bis maximal 62% einen positiven radiologischen Befund bei durch Punktion gesichertem Hüftgelenkserguß (3, 14, 19, 23). Die Sonographie ist mit einer fast 100% Treffsicherheit daher der radiologischen Diagnostik zum Nachweis eines Hüftgelenksergußes überlegen (1, 3, 5, 6, 9, 10, 13, 14–20, 22–24, 26–28).

Unser therapeutisches Konzept beruht auf drei wesentlichen Punkten: antiphlogistische Behandlung, Bettruhe mit Längsextension, und Entlastung des Hüftgelenkes durch Punktion des Ergußes. Eine antiphlogistische Medikation sowie Schonung durch Bettruhe mit Entlastungsstellung des befallenen Gelenkes werden unbestritten als wichtige therapeutische Maßnahme akzeptiert und von den meisten Autoren durchgeführt. Unterschiedlich aber wird der Wert einer zusätzlichen Traktion am Beinchen während der Bettruhe bewertet. *Jacobs* (12) sowie *Vegter* (28) halten eine Traktion für sinnvoll, während *Kallio* et al. (15) und *Bickerstaff* et al. (2) diese für nicht notwendig erachten. Wir haben bislang ebenfalls unter Acetylsalicylsäuregabe das Hüftgelenk in Entlastungsstellung und mit einer leichten Traktion im Durchschnitt für 7 Tage immobilisiert. Zudem ist bei kleinen Kindern durch die Gammaschenextension die Bettruhe eher zu gewährleisten.

Von der therapeutischen Philosophie der Hüftgelenksentlastung stellt die Punktion des Hüftgelenkes unmittelbar nach der Diagnosestellung einen wichtigen Schritt in unserem therapeutischen Konzept dar. Unter sonographischer Kontrolle, entweder mit einem Punktionsschallkopf oder in der oben beschriebenen Weise, ist die Punktion einfach und auch bei sehr kleinen Kindern ab dem 4. Lebensjahr ohne zusätzliche Sedierung möglich.

Die punktierten Ergußmengen lagen in unserem Patientenkollektiv zwischen 1–8 ml, dieses deckt sich mit den in der Literatur angegebenen Werten von 0,5–7,5 ml (1, 5, 9, 13, 24, 2–31). Die vor der Punktion sonographisch nachweisbare Seitendifferenz betrug bei unseren Patienten im Mittel 4,0 ± 1,7 mm. *Adam* et al. (1) geben im Durchschnitt 4,1 ± 1,4 mm, *Egund* et al. (5) 2,3–6,6 mm, *Kallio* et al. (13, 14) im Schnitt 2,4 ± 1,5 mm und *Exner* und *Schreiber* 4–11 mm (allerdings 2 Erwachsene im Kollektiv von n = 8) an.

Obwohl die Ergußmenge mit der sonographischen Seitendifferenz korreliert, ist im Einzelfall und insbesondere bei Verlaufskontrollen zur Zeit eine sichere Abgrenzung zwischen reiner Synovialitis ohne Ergußbildung von einer Synovialitis mit Ergußbildung durch das sonographische Bildverfahren allein nicht möglich. So fanden wir in einigen Fällen eine deutliche sonographische Seitendifferenz, also breitem Kapselschatten bei nur sehr geringer z. T. nicht punktierbarer Ergußmenge. Allerdings wird es bei weiterer gerätetechnischer Verbesserung in zunehmenden Maße möglich sein anhand der Binnenechogenität des verbreiterten Kapselschattens eine in erster Linie vorliegende Synovialitis von einem reinen Hüftgelenkserguß mit nur geringer Synovialitis sonographisch zu differenzieren (9). Nach unseren Erfahrungen liegt ein Erguß vor, wenn die Distanz im Seitenvergleich einen Unterschied von 3 mm oder mehr aufweist. Andere Autoren (1, 13, 14) halten bereits eine sonographische Seitendifferenz von mindestens 2 mm für beweisend für einen kindlichen Hüftgelenkserguß.

Durch die Punktion erhält man sofort eine wertvolle diagnostische Zusatzinformation in Form der makroskopischen Ergußbeschaffenheit. Bei eitrigem Punktat halten wir die sofortige Arthrotomie mit der Spülung des Gelenkes für indiziert. Auch wenn die Punktion kein eindeutiges Ergebnis zeigt, hat dieses Vorgehen den Vorteil, daß durch sofortige mikrobiologische Aufarbei-

tung des Ergußes die endgültige Diagnose schnell zu sichern ist. So kann das Risiko einer Therapieverschleppung oder auch einer Probearthrotomie mit danach sterilen Abstrichkulturen durch die frühzeitige Punktion und schnellen Analyse des Ergußes verringert oder umgangen werden (20). Ein weiterer Vorteil der frühzeitigen Punktion ist in der sofortigen Druckentlastung zu sehen. Sie führt bei den meisten Patienten unmittelbar nach Punktion zu deutlicher Schmerzlinderung und reduziert die Gefahr einer Durchblutungsstörung oder Knorpelschädigung. Zusätzlich konnte durch die sonographischen Verlaufskontrollen bei allerdings gleichzeitiger Immobilisation der Kinder eine bleibende sonographische Verminderung des Kapselschattens deutlicher bis vollständiger Schmerzreduktion nach der Hüftgelenkspunktion beobachtet werden. Inwieweit die durch die Punktion erreichte initiale intraartikuläre Druckentlastung anhält, ließe sich exakt nur durch mehrere Punktionen mit gleichzeitiger Druckmessung bei genau gleicher Hüftgelenksstellung feststellen. Allerdings zeigen die erwähnten klinischen und sonographischen Verlaufsparameter bei den Kindern mit einer coxitis fugax, daß es wahrscheinlich nach einmaliger Punktion zu keinen erneuten, hohen intraartikulären Druckspitzen mit entsprechender starker Schmerzsymptomatik mehr kommt.

Die Frage, ob ein M. Perthes die Folge eines erhöhten intraartikulären Druckes oder ob eine Coxitis fugax bereits als erstes Zeichen eines M. Perthes zu deuten ist, kann aus den vorliegenden Daten nicht beantwortet werden. Die gemessenen intraartikulären Druckwerte bei einer Coxitis fugax können jedoch so hoch sein, daß eine Beeinträchtigung der Circulation der Femurkopfepiphyse nicht auszuschließen ist (30–32). Auch in der Literatur wird ein möglicher kausaler Zusammenhang zwischen der Coxitis fugax und dem M. Perthes kontrovers diskutiert. So schlossen *Kallio* et al. (15) nach einer prospektiven Studie an 119 Kindern diesen Zusammenhang aus, während *Landin* et al. (16) und *Wingstrand* et al. (31) auf den Boden ihrer klinischen Studien einen Zusammenhang diskutieren. Selbst wenn diese Frage noch nicht geklärt ist, sehen wir in der Druckentlastung ein weiteres wesentliches Argument für eine rasche Punktion auch einer klinisch unverdächtigen Coxitis. Dennoch zeigten die Verlaufskontrollen der 55 Patienten, daß sich in 4 Fällen in der Folge ein M. Perthes entwickelte. Diese Zahlen decken sich mit den in der Literatur angegebenen Werten von 0–6% für die Entstehung eines M. Perthes nach einer Coxitis fugax (2, 15, 16, 26, 33).

Die Diagnose eines M. Perthes wurde in unserem Kollektiv bei der Verlaufskontrolle nach 6 Wochen radiologisch gesichert. Bei den 4 Patienten war eine Beschwerdepersistenz nach Erstbehandlung in Kombination mit einem geringen initialen Hüftgelenkserguß bzw. nur einer Synovialitis bei der primären Sonographie auf. Die 4 Perthes-Fälle wiesen im Vergleich zu den reinen Coxitiden nur geringe Aspiratmengen bzw. eine punktio sicca auf. Bei den sonographischen Kontrollen fanden sich 6 Wochen nach Behandlungsbeginn in diesen 4 Fällen persistierende Synovialitiden bzw. geringe Ergußzeichen. Dies war bei den ausgeheilten Coxitis fugax Fällen bei der 6-Wochen Kontrolle nicht der Fall. Eine sonographische Persistenz von geringem Erguß bzw. Synovialitis sollte deshalb an einen beginnenden M. Perthes denken lassen (17). Diese klinischen Ergebnisse decken sich mit den Beobachtungen von *Futami* et al. (9) an 48 Kindern, die einen „synovialen Ergußtyp" bei der Coxitis fugax von einem „synovitischen Typ" mit nur geringen Ergußmengen beim M. Perthes abgrenzen.

Alternativ zu einer radiologischen 6 Wochen Kontrolle kann heute bei Beschwerdepersistenz auch ein MRI des Beckens zum sicheren Ausschluß oder Beweis eines M. Perthes durchgeführt werden. Neben der Vermeidung der Strahlenexposition wird durch die MRI Untersuchung eine wesentlich genauere Beurteilung der Ausdehnung des M. Perthes ermöglicht (7, 8, 21, 25). Dagegen halten wir primäre MRI Untersuchung bei einem kindlichen Hüftgelenkserguß aus organisatorischen und wirtschaftlichen Gründen zur Zeit für nicht indiziert. Bei weiterer Verbreitung des MRI und seiner technischen Verfeinerung mag allerdings mittelfristig eine Röntgenaufnahme obsolet werden. Die sonographisch geführte Punktion bleibt trotzdem die elegante Therapie der Wahl.

Zusammenfassend reichen zur Zeit die sonographische Untersuchung mit primärer Röntgenaufnahme als bildgebende Verfahren für die Diagnostik einer Coxitis fugax und anderer Differentialdiagnosen aus. Die Hüftgelenkspunktion unter sonographischer Kontrolle kann die Diagnostik noch weiter schützen und hat durch Reduktion des intraartikulären Druckes einen therapeutischen und möglicherweise im Hinblick auf den M. Perthes auch eine prophylaktischen Effekt. Da sie ohne wesentliche Komplikationen auch bei kleinen Kindern einfach mit sonographischer Hilfe durchzuführen ist, hat sie die Therapie der Coxitis fugax wesentlich bereichert.

Literatur

1. *Adam, R., G. M. A. Hendry, J. Moss, S. R. Wild, T. Gellespie:* Arthrosonography of the irritable hip in childhood: a review of 1 year's experience. Brit. J. Radiology 59 (1986) 205–208
2. *Bickerstaff, D. R., L. M. Neal, A. J. Booth, P. O. Brennan, M. J. Bell:* Ultrasound examination of the irritable hip. J. Bone Jt. Surg. (Br) 72 (1990) 549–553
3. *Brown, I.:* A study of the „capsular" shadow in disorders of the hip in children. J. B. Jt. Jurg. 57 B (1975) 173–179
4. *Dörr, U., M. Zieger, H. Hauke:* Die schmerzhafte Hüfte – Aussagemöglichkeiten der Sonographie. Fortschr. Röntgenstr. 148 (1988) 487–491
5. *Egund, N., H. Wingstrand, L. Forsberg, H. Pettersson, G. Sunden:* Computed tomography and ultrasonography for diagnosis of hip joint effusion in children. Acta Orthop. Scand. 57 (1986) 211–215
6. *Exner, G. U., A. Schreiber:* Sonographie der Hüftgelenkskapsel und des Hüftgelenksergusses. In: Stuhler T, Feige A.: Ultraschalldiagnostik des Bewegungsapparates. 1. Aufl., Springer Verlag Berlin-Heidelberg-New York 1987
7. *Glas, K., N. Obletter, F. Staudt, K. Scheuerer:* Beitrag zur Differentialdiagnose des kindlichen Hüftschmerzes in der MR-Tomographie. Z. Orthop. 129 (1991) 164–173
8. *Grimm, J., J. Haist, H. P. Higer:* Zur Diagnostik des Morbus Perthes durch Magnetresonanztomographie. Z. Orthop. 129 (1991) 151–155
9. *Futami, T., Y. Kasahara, S. Suzuki, S. Ushikubo, T. Tsuchiya:* Ultrasonography in transient synovitis and early Perthes' disease. J. Bone Jt. Surg. 73 B (1991) 635–639
10. *Graf, R., P. Schuler:* Sonographie am Stütz- und Bewegungsapparat bei Erwachsenen und Kindern. 1. Aufl. VCH, Weinheim 1988
11. *Hackenbruch, W. S., S. von Gumppenberg:* Der kindliche Hüftschmerz, Teil I: Transitorische Koxitis, Rheumatische Koxitis oder juvenile rheumatoide Arthritis, spezifische und unspezifische Koxitis, M. Perthes. Fortschr. Med. 96 (1978) 1953–1958
12. *Jacobs, B. W.:* Synovitis of the hip in children and its significance. Pediatrics 47 (1971) 558–566
13. *Kallio, P., S. Ryöppy:* Hyperpressure in juvenile hip disease. Acta Orthop. Scand. 56 (1985) 211–214

[14] *Kallio, P., S. Ryöppy, S. Jäppinen, A.-K. Siponmaa, J. Jääskeläinen, I. Kunnamo:* Ultrasonography in hip disease in children. Acta Orthop. Scand. 56 (1985) 367–371

[15] *Kallio, P., S. Ryöppy, I. Kunnamo:* Transient synovitis and Perthes disease. Is there an aetiological connection? J. Bone Jt. Surg. 68 B (1986) 808–811

[16] *Landin, L. A., L. G. Danielssons, C. Wattsgard:* Transient synovitis of the hip. J. Bone Jt. Surg. 69 B (▮▮▮) 238–242

[17] *Linnenbaum, F. J., H. Woltering, A. Karbowskiv, A. Härle:* Ultrasonography of the for Perthes' disease. Arch. Orthop. Trauma Surg. 108 (1989) 166–172

[18] *Marchal, G. J., M. T. van Holsbeeck, M. Raes, A. A. Favril, E. E. Verbeken, M. Casteels-Vandaele, A. L. Baert, J. M. Lauweryns:* Transient Synovitis of the hip in children: Role of the US. Radiology 162 (1987) 825–828

[19] *Meradji, M., A. F. M. Diepstraten:* Coxitis fugax. Sonographisches und radiologisches Bild in 65 Fällen. Radiolog 28 (1988) 473–478

[20] *Parsch, K., H. Wiedmann:* Diagnose und Therapie der septischen Arthritis (Coxitis). Z. Orthop. 128 (1990) 396–403

[21] *Pay, N. T., W. S. Singer, E. Bartal:* Hip pain in three children accompanied by transient abnormal findings on MR Images. Radiology 171 (1989) 147–149

[22] *Peck, R. J.:* Ultrasound of the painful hip in children. Brit. J. Radiology 59 (1986) 293–294

[23] *Rosenberg, M., W. Mortenssen:* The validity of radiographic assessment of childhood transient synovitis of the hip. Acta Rad. Diagnosis 27 (1986) 85–89

[24] *Rydholm U., H. Wingstrand, N. Egund, R. Elborg, L. Forsberg, L. Lidgren:* Sonography, arthroscopy, and intraarticular pressure in juvenile chronic arthritis of the hip. Acta Orthop. Scand. 57 (1986) 295–298

[25] *Schittich, I., R. Gradinger, E. Hipp:* Legg-Calve-Perthes'sche Erkrankung im MRI: Möglichkeiten und Grenzen. Z. Orthop. 128 (1990) 404–410

[26] *Spock, A.:* Transient synovitis of the hip joint in children. Pediatrics 24 (1959) 1042–1049

[27] *Terjesen, T., P. Osthus:* Ultrasound in the diagnosis and follow-up of transient synovitis of the hip. J. Ped. Orthop. 11 (1991) 608–613

[28] *Vegter, J.:* The influence of joint pressure. A study of transient synovitis and Perthes disease. J. Bone Jt. Surg. (Br) 69 (1987) 71–74

[29] *Wilson, D. J., D. J. Green, J. C. Mac Larnon:* Arthrosonography of the painful hip. Clin. Rad. 35 (1984) 17–19

[30] *Wingstrand, H., N. Egund:* Ultrasonography in hip joint effusion. Acta Orthop. Scand. 55 (1984) 469–471

[31] *Wingstrand, H., N. Egund, N. O. Carlin, L. Forsberg, T. Gustafson, G. Sunden:* Intracapsular pressure in transient synovitis of the hip. Acta Orthop. Scand. 56 (1985) 204–210

[32] *Wingstrand, H., G. C. H. Bauer, J. Brismar, N. Carlin, H. Pettersson, G. Sunden:* Transient ischaemia of the proximal femoral epiphysis in the child. Acta Orthop. Scand. 56 (1985) 197–203

[33] *Wingstrand, H.:* Transient synovitis of the hip in the child. Acta Orthop. Scand. 57 (1986) supp. 57

Dr. med. Gerd Rauch

Klinik für Orthopädie
Baldingerstraße
3550 Marburg