

VKB im Profihandball

Verletzung aus Sicht des Bundesligaspielers und des Mannschaftsarztes



Dr. med. Gerd Rauch, Praxisklinik OCP Kassel

Am 18.08.2015 passierte es, kurz vor Beginn der Handballsaison. Trotz optimaler Vorbereitungsphase mit vielen Trainingseinheiten, Athletiktraining und auch Training zur Prävention von vorderen Kreuzbandverletzungen kam es für den halbbrechten Rückraumspieler und Linkshänder der MT-Melsungen, Malte Matthias Schröder zu einem für ihn schwerwiegenden Unfall.

Nach einem Sprungwurf, bei dem Malte Matthias Schröder noch leicht von einem Gegenspieler touchiert wurde, kam er falsch auf und sein Knie knickte in typischer Innenrotations-/X-Beinposition um. Er verspürte einen starken Schmerz und ein Knacken im Kniegelenk, das Knie schwoh sofort an. Als erfahrener Sportler wusste er gleich, dass es sich um eine schwere Verletzung handeln musste. Es erfolgte die sofortige Kompressionsbehandlung, Kühlung, Ruhigstellung und Lymphdrainagenbehandlung. Bereits die kurz nach dem Unfall durchgeführte klinische Untersuchung zeigte einen zweifach positiven Lachmantest ohne Anschlag mit positivem Pivot-Shift-Phänomen und eine endgradige Bewegungseinschränkung des linken Kniegelenkes. Zudem zeigten sich die Innenmeniskuszeichen positiv.

Operative Versorgung

Die durchgeführte Kernspintomografie bestätigte die Verdachtsdiagnose einer kompletten vorderen Kreuzbandruptur mit konsekutivem Bone bruise im lateralen Kniegelenkskompartiment und eines kleinen Innenmeniskushinterhorneinrisses. Da das verunfallte Kniegelenk durch den sofortigen Kompressionsverband (abschwellige Maßnahmen) keine höhergradige Ergussbildung und starke Kapselschwellung entwickelte, erfolgte die zeitnahe operative Versorgung knapp in der 48-Stundengrenze. Intraoperativ zeigte sich die Diagnose einer kompletten vorderen Kreuzbandruptur und eines Innenmeniskushinterhornlappenrisses. Als Transplantatwahl wurde die Semitendinosussehne als Ersatzplastik des vorderen Kreuzbandes routinemäßig gewählt sowie eine Innenmeniskushinterhornglättung vorgenommen.

Operationstechnisch wird routinemäßig die Semitendinosussehne in der Einzelbündeltechnik von uns gewählt, da letztendlich die Zweibündeltechnik keine signifikanten Unterschiede im Ergebnis der vorderen Kreuzbandersatzplastiken mit der Semitendinosus-

sehne statistisch zeigte [3]. Die Zweibündeltechnik ist operativtechnisch wesentlich anspruchsvoller und häufig resultieren relativ große zum Teil auch dann konfluirende Bohrkanäle mit entsprechendem knöchernen Substanzverlust, die gerade bei Revisionsoperationen häufig eine autologe Beckenknochen-Transplantation erforderlich machen.

Physikalische Therapie

Während des kurzstationären Aufenthaltes erfolgt sofort postoperativ die physikalische Therapie mit symmetrischen Anspannungsübungen, motorischen Bewegungsübungen, Lymphdrainagen, Physiotherapie sowie komplexer elektrischer Neurostimulation. Die Übungen werden je nach Schwellungszustand des Gelenkes und persönlicher Schmerzempfindung gesteigert. In der 5. postoperativen Woche erfolgte dann, bei völlig reizlosem Kniegelenk, die erweiterte ambulante Physiotherapie (EAP) mit voller Belastung. Dieser intensiven physikalischen Maßnahmen entwickelte sich doch eine mäßige Oberschenkelmuskelschwäche nach der Operation, wie man sie leider üblicherweise sieht. Die EAP-Maßnahmen wurden in Kassel im RehaMed durchgeführt sowie im RehaZentrum Donaustauf bei Klaus Eder.

Aufbau der Muskulatur

Nach Steigerung der EAP-Maßnahmen stellte sich nach ca. zweieinhalb Monaten ein Patellaspitzen-syndrom ein, welches konservativ, u.a. mit Stoßwellentherapie behandelt wurde und nach vier Wochen komplett ausheilte, so dass dann wieder eine Intensivierung der Koordinationsübungen mit Aufschulung der Oberschenkelmuskulatur und der Rumpfmuskulatur, Dehnungen sowie zunehmende Koordinationsübungen mit Einbeinsprüngen und Einsatz des Therapiekreisels und intensivem Krafttraining durchgeführt wurde und es zu einem gezielten Aufbau der Oberschenkelmuskulatur und Verbesserung der Koordination kam.

Es wurde sehr auf das Verhalten bei Valgus-/Varusstressmomenten geachtet, zudem wurde die Sprungzahl und -zeit beim Square-Hop-Test und beim Landing Error Scoring System beobachtet.

Mit CRYOLIGHT zu mehr Lebensqualität



www.cryolight.de · made in Germany

ELMAKO GmbH & Co. KG
Industriestraße 8
D - 76473 Iffezheim
www.elmako.de



ZUM THEMA

Nach Luig sind mit ca. 300–500 vorderen Kreuzbandrupturen pro Jahr im versicherten-bezahlten Sport laut VBG zu rechnen, die Sportinvalidität wird von der Bau-BG bei diesen Verletzungsmustern bisher nicht erfasst. Die vorderen Kreuzbandverletzungen treten absolut im Training zu 55% und im Spiel zu 45% auf, aber die Inzidenzen betragen 2,5-fache Kreuzbandverletzung pro 1000 Stunden, im Training jedoch 65% pro 1000 Stunden im Spiel, somit ist beim Wettkampfspiel ein 20–30 mal höheres Verletzungsrisiko für eine vordere Kreuzbandverletzung gegenüber dem Training gegeben. Vordere Kreuzbandverletzungen führen bei der VBG allerdings zu 1,5% aller entschädigten Unfälle im bezahlten Sport, aber zu 25% aller Entschädigungsleistungen im bezahlten Sport.

Was geht in dem Spieler nach einer solch schweren Verletzung vor?

„Wenn einem Sportler eine derartige Verletzung wie beschrieben widerfährt, dann ändert sich von jetzt auf gleich sein Blickwinkel und sein Denken grundlegend – so war es zumindest bei mir. Anstatt über das nächste Training oder Spiel nachzudenken, drehen sich meine Gedanken plötzlich um grundsätzliche Fragen wie: Werde ich wieder 100%ig fit und kann an mein altes Leistungsniveau anknüpfen? Wie gestaltete sich meine Karriere mit einem auslaufenden Vertrag im Rücken weiter? Ist es an der Zeit, die Handballschuhe an den Nagel zu hängen bzw. einen anderen Berufsweg einzuschlagen, da das Leben im Profisport so oder so endlich ist?“

Um mich diesen Fragen zu stellen, führte ich viele Gespräche im Familien-, Freundes- und auch Kollegenkreis. Aus medizinischer Sicht und von vielen

Profis, die das gleiche Schicksal ereilt hat, bekam ich schnell das Feedback, dass bei einem guten Verlauf der Operation und Nachbehandlung einer Kreuzband-OP der vollständigen Genesung nichts im Wege steht. Das machte mir schon einmal Mut. Dazu kam der Faktor Geduld, den man als Profisportler natürlich nicht hat. Mir war dennoch klar, dass ich mit mindestens sechs Monaten Ausfallzeit rechnen musste. Um diese Zeit so ansprechend wie möglich zu gestalten, verbrachte ich die ersten Wochen in der Reha bei der Familie und versuchte danach durch einen Wechsel aus stationärer Reha in Donaustauf, EAP-Maßnahmen in Kassel sowie sukzessive Eingliederung ins Mannschaftstraining – zunächst durch gemeinsame Athletik/Krafteinheiten – immer neue Trainingsziele zu setzen sowie Abwechslung für den Kopf zu schaffen.

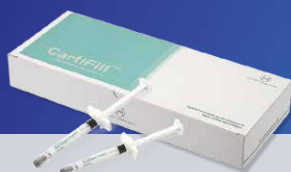
Meine existenziellen Sorgen lösten sich auch relativ zeitnah auf, da mir schon während der Reha-Phase Vertragsangebote vorlagen, verknüpft mit einer Perspektive nach dem Sportlerleben. Nichts desto trotz ging ich nach meiner Gesundheitschreibung bewusster in Trainingseinheiten und Spiele, da es einfach nicht selbstverständlich ist, Bundesliga zu spielen und man sich diese Tätigkeit durch hartes Training verdienen muss. Ich versuche also, die Zeit mehr zu genießen und nehme es nicht mehr für so selbstverständlich hin wie vor der Verletzung. Das hätte allerdings insgesamt nicht funktioniert, wenn ich nicht durch die Ärzte, Trainer und Physiotherapeuten so gut betreut worden wäre. Danke dafür!“

Malte Schröder spielte von 2012 bis 2016 bei MT Melsungen. Im Sommer 2016 wechselte er zum TV Emsdetten.

Diese Tests gehen allerdings erst zu einem späteren Verlauf der Rehabilitation, da sie in sich auch ein Verletzungsrisiko bergen. Laut Patrick Luig et al [4] sind Einbeinsprungtests auch in Sprungweite und Sprunghöhe sowie das Standing-jump-Tests und Coutermovement Jump-Test und One leg Countermovement Jump Test statistisch nicht signifikant als funktionelle Screeningtests die Überprüfung nach vorderen Kreuzbandersatzplastiken.

Malte Schröder begann nach acht Wochen ein zusätzliches intensives Lauftraining. Die Belastungserprobung im Training erfolgte nach viereinhalb Monaten. Dieses zunächst eingeschränkte Handballtraining wurde dann zunehmend in den nächsten sechs Wochen mit Gegnerkontakt unter Vollbelastung gesteigert. Bei den fortlaufenden klinischen Untersuchungen zeigte sich das Kniegelenk absolut bandstabil. Letztendlich trat die vollständige Sportfähigkeit und damit Arbeitsfähigkeit aber erst nach 7 1/2 Monaten zum 01.04.2016 ein. Damit liegt der Spieler jedoch absolut im Durchschnitt der Fußball- und Handballprofis. Nur ein Drittel der Handball- und Fußballprofis sind nach sechs Monaten vollständig sport- und wettkampffähig, während ein knappes weiteres Drittel erst nach acht Monaten voll sport- und wettkampffähig ist. Weitere 10% sind nach zehn Monaten wettkampffähig und die restlichen ca. 20% nach einem Jahr [4]. Malte Schröder spielte ohne Einschränkung im vollen Wettkampfbetrieb in der 1. Bundesliga wieder Handball und hat gerade zum Saisonende noch wichtige Akzente in der MT-Bundesliga-Handballmannschaft setzen können.

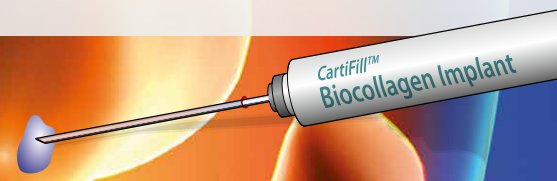
Collagen-Füller für Gelenkknorpeldefekte



Die Mikrofrakturierung wird sehr häufig eingesetzt, um kleine fokale Knorpeldefekte zu behandeln. Das Ergebnis liefert bei einigen Patienten keine gute Regeneration des Knorpelgewebes, es bildet sich minderwertiger Faserknorpel.

CartiFill™ füllt nach Mikrofrakturierung den Defekt randständig und vollständig mit BioCollagen und Firbrinkleber auf und bietet dem regenerativen Prozess Schutz in den ersten Wochen und Monaten.

Komplette Füllung des Defektes mit CartiFill™



MEDselekt

Innovation · Effizienz · Gesundheit
MEDselekt GmbH
Hauptstr. 29 · D-82319 Starnberg
Tel.: +49 (0)8151-556 8333
info@medselekt.de

Kreuzbandverletzung = Kreuzbandverletzung?

Unterschiede, Maßnahmen und return to

Gibt es Unterschiede in der Versorgung von vorderen Kreuzbandverletzungen bei Spitzensportlern im Vergleich zu Breitensportlern oder Patienten, die sich bei ihrem einmaligen Skiurlaub das vordere Kreuzband verletzen oder bei einem Hobby-Kicker, der sich am Wochenende beim Fußball-Spielen auf dem Hartplatz eine Kreuzbandverletzung zuzieht? Wie sieht es bei diesen Patienten mit der return-to-life und return-to-job aus gegenüber dem return-to-play bei Hochleistungssportlern?

Bei den vorderen Kreuzbandverletzungen handelt es sich um eine sehr häufige Verletzung [5]. In deutschsprachigen Ländern werden ca. 60.000 Kreuzbandersatzplastiken des vorderen Kreuzbandes operativ durchgeführt. Dies entspricht einer Inzidenz von einer Kreuzbandruptur pro 1000 Einwohner. Frauen haben 2–5 Mal häufigere Verletzungen des vorderen Kreuzbandes laut dem skandinavischen VKB-Register. Nur 30% aller VKB-Ersatzplastiken treten isoliert auf [5]. Prinzipiell gelten die gleichen medizinischen Versorgungsleitlinien [5] für die operative vordere Kreuzbandchirurgie. Während es für den Spitzensportler mit seinem hohen Leistungsanspruch in der Regel eine absolute Operationsindikation gibt, wenn er den Sport auf diesem hohen Niveau weiter durchführen möchte, muss für den normalen Patienten die Indikationsstellung in Abhängigkeit von Alter, sportlichem Anspruchsniveau, Begleitverletzungen und persönlichen Lebensumstände gestellt werden. Weiterhin müssen die Begleitverletzungen exakt mit in die Indikationsstellung einbezogen werden.

Entscheidend für die Indikationsstellung ist aber auch das biologische Alter der Patienten. So gibt es durchaus 60-jährige Patienten mit

völlig intakten Kniegelenken, sportlich sehr aktiv, auch mit Kontaktsportarten, die eine stabile Versorgung ihrer Bandverletzung vornehmen lassen möchten. Hier hat sich gegenüber früher doch eine deutliche Indikationsverschiebung eingestellt. Der Operationszeitpunkt muss kritisch gewählt werden. Entweder wird eine Frühversorgung bei geringem Schwellungszustand ohne höhergradige Begleitverletzungen gewählt oder z.B. bei begleitenden Seitenbandverletzungen, starkem Schwellungszustand und Bewegungseinschränkung eine postprimäre Versorgung nach sechs Wochen bei ausreichender Beweglichkeit und Abschwellung des Gelenkes vorgenommen, um das Arthrofibrose-Risiko zu reduzieren.

Operativ-technisches Vorgehen

Das rein operativ-technische Vorgehen ist bei allen Patienten gleich. Neben der beim kompletten Kreuzbandriss meistens vorgenommenen Ersatzplastik mit der Semitendinosussehne, werden auch in selteneren Fällen die Quadricepssehne und die Patellarsehne als Sehnenersatzmaterial verwendet. Begleitende Meniscusläsionen werden nach Möglichkeit rekonstruktiv versorgt oder bei instabilen Lappentrissen sparsam teilreseziert. Ko-inzidente Innenbandrupturen werden in der Regel konservativ behandelt. Nur bei hochgradigen Seitenbandinstabilitäten mit knöchernen Ausrissen im lateralen Seitenbandapparat sollte eine gleichzeitige zeitnahe operative Versorgung der Seitenbandstrukturen erfolgen.

Bei Profisportlern wird natürlich noch stärker versucht, eine möglichst zeitnahe Versorgung der Kreuzbandverletzungen anzustreben, um somit die Ausfallzeiten möglichst gering zu



Dr. med. Gerd Rauch ist Facharzt für Orthopädie und Unfallchirurgie. Der Sportmediziner und Chiropraktiker hat eine Zulassung als Durchgangsarzt (D-Arzt) und ist Mitinhaber der Orthopädisch-chirurgischen Gemeinschaftspraxis und Praxisklinik OCP Kassel mit dem Schwerpunkt ambulante Operationen.

halten. Gerade auch im Hinblick auf die finanziellen Auswirkungen für die Spieler selbst, aber auch für die Fußball- und Handballvereine sowie Basketball, Eishockey-Vereine. Wenn das Kniegelenk sehr stark geschwollen ist und eine erhebliche Bewegungseinschränkung sowie eine sofortige Versorgung innerhalb von ca. 48 Stunden nicht möglich ist, wird eine postprimäre Versorgung erst erfolgen, wenn das Gelenk ausreichend abgeschwollen ist, relativ schmerzfrei ist und ein Bewegungsumfang von mindestens Streckung/Beugung 0/0/110° aufweist, um das Arthrofibrose-Risiko damit zu senken. Dieses Vorgehen zeigt die klinische Erfahrung, evidenz-basierte Studien fehlen bei diesem Thema leider. Es gelten aber die gleichen operativen Versorgungsstandards, sowohl bei dem „normalen Patienten“, als auch bei den Profisportlern.

Reha

In der Rehabilitation werden bei Spitzensportlern deutlich höhere, in der Regel tägliche intensive Nachbehandlungskonzepte umgesetzt. Insbesondere wenn die operierten Gelenke abgeschwollen sind, beginnt eine spezielle koordinative und muskuläre Aufschulung, begleitend mit Lymphdrainagen und Elektrotherapie. Um das extrem hohe Beanspruchungsniveau muss nach Möglichkeit eine vollständige Rehabilitation der Muskulatur auf dem vorherigen präoperativen Niveau möglichst erreicht werden. Hier haben die Berufsleistungssportler, aber auch die Patienten, die durch Arbeitsunfälle eine vordere Kreuzbandläsion erfahren haben gegenüber dem Breitensportler und „normalen Patienten“ gewisse Vorteile in der rehabilitativen Versorgung, da bei ihnen die sogenannten EAP-Maßnahmen – einer Erweiterung der Physiotherapie seitens der Berufsgenossenschaften oder auch durch die privaten Krankenkasse – einen höheren Umfang an physiotherapeutischen und balneo-physikalischen Maßnahmen verordnet werden können und höhere finanzielle Ressourcen seitens der Berufsgenossenschaften zur Verfügung gestellt werden. Nichts desto trotz werden auch bei normalen Patienten nach Kreuzbandverletzungen in hohem Umfang krankengymnastische

Übungsbehandlungen und ab der 6. Woche sogenannte D1-Rezepte mit einem hohen rehabilitativen Aufwand verordnet. Bei vielen kassenärztlichen Vereinigungen ist auch die Budgetierung bei vorderen Kreuzbandverletzung für die Krankengymnastik-Behandlung für die ersten 6 Monate aus dem gedeckelten Budget herausgenommen worden, so dass Patienten suffizient nachbehandelt werden können. Allen Operateuren ist bekannt, dass nur eine suffiziente Nachbehandlung das gute operative Ergebnis sichert.

Return to

Die sogenannten return-to-sport-Zeiten liegen bei Profisportlern (im Handball-, Fußball- und Basketballbereich) bei mindestens sechs Monaten, d.h. ca. ein Drittel der Patienten erreichen nach sechs Monaten das Wettkampfniveau, während weitere 30 % erst nach acht Monaten ihr altes Wettkampfniveau erreichen. Das weitere Drittel erreicht erst nach einem Jahr ihr altes Wettkampfniveau, dies hängt jedoch sehr von den Begleitverletzungen ab. Einige Sportler können nicht mehr an ihr altes Wettkampfniveau anknüpfen oder erleiden bereits in der frühen Wettkampfphase eine erneute Kreuzbandverletzung. Der Profisportler ist dann wieder arbeitsfähig im Sinne der Definition der Berufsgenossenschaft, wenn er wieder voll wettkampffähig und am Training ohne Einschränkung komplett teilnehmen kann.

Die Diskussion zur Wiederkehr zum Sport – Return to Sport oder auch zum Wettkampfsport – Return to Play nimmt zurzeit einen breiten Raum in der wissenschaftlichen Diskussion ein. So stellt die DKG-Expertengruppe (Ligament expert Group Petersen et al [7]) fest, dass die Re-Ruptur-Rate nach einer VKB-Ersatzplastik zwischen 0 und 19 % für die operierte Seite. Als Ursache für die traumatische Re-Ruptur werden vor allem verbliebene neuromuskuläre Defizite angesehen aber in einigen Fällen sind auch operativ-technische Ursachen mit suboptimaler Implantatlage oder Implantatversagen zu erwähnen. Letztendlich dauert der Umbau des Transplantates laut Tierstudie bis zu 2 Jahren. Der Umbau des Transplantates dauert laut Tierstudie bis zu 2 Jahren.

Die Literaturliste
können Sie unter
info@thesportgroup.de
anfordern.

Bei der schwedischen Arbeitsgruppe von Waldén et al [6], in der von 2001 bis 2015 78 Profis der höchsten Fußball-Ligen begleitet wurden, stellten die Autoren 157 Verletzungen des vorderen Kreuzbandes fest mit 140 kompletten Rupturen und 17 Teilrupturen. Die Verletzungsgefahr während des Spiels war 20 x so hoch, wie das Risiko im Training. Die entscheidende Aussage ist aber, dass 3 Jahre nach der Verletzung noch 85,8 % der Spieler Fußball spielten, aber nur 65 % erreichten das gleiche Spielerniveau wie vor der Verletzung.

Auch Bruckner und Zantop [2] stellen bei dem Thema Return to Sports fest, dass der subjektive und objektive Status des Patienten für die Beurteilung seiner Sportfähigkeit nicht ausreichend ist. Neben der Reizfreiheit des Gelenkes sowie der umliegenden Strukturen, der freien Beweglichkeit sowie der Kapselbandstabilität und Auftrainieren der Oberschenkelmuskulatur sollen funktionelle Testverfahren in den nächsten Jahren zunehmend Einzug in den klinischen Alltag finden, da es für viele Return-to-Sport-Testungen noch keine ausreichend hohe Evidenz gemäß den wissenschaftlichen Kriterien gibt.

Bezogen auf den Handballsport führen R. Seil et al [5] an, dass im Handballsport durch die typischerweise schnellen Richtungswechsel, und nach der Landung auch durch Sprungwurf ein sehr hohes Risiko für vordere Kreuzbandverletzungen entstehen, entsprechende Präventionsmaßnahmen wesentliche Bestandteile des Trainings darstellen. Sie weisen besonders auf die notwendige Sekundärprävention nach einer VKB-Ersatzplastik zu. Wie auch die DKG-Ligament-Expertengruppe (Petersen et al [7]) anführt, variieren die Re-Ruptur-Raten des vorderen Kreuzbandes zwischen 0 und 19 % für die operierte Seite, aber es besteht auch eine Prävalenz für eine Ruptur der unverletzten Gegenseite zwischen 7 und 24 %. So besteht für die Spieler eine erneute

Gesamtverletzungsrate bei Sportlern von insgesamt 22 %, bezogen sowohl auf das operierte, als auch das nicht operierte Kniegelenk.

Bei den sog. Normalbürgern hängt es sehr davon ab, welche beruflichen Anforderungen die Patienten haben. So können natürlich Büroangestellte ihre Tätigkeit relativ früh nach zwei bis drei Wochen zum Teil mit einer Wiedereingliederung stundenweise, aber auch schon frühzeitig wieder vollschichtig arbeiten, während andere Berufsgruppen wie z. B. Dachdecker oder auch Polizisten mit Einsätzen, die wie Leistungs- oder Berufssportler behandelt werden müssen und erst nach sechs Monaten ihre volle berufliche dienstliche Einsatzfähigkeit erlangen. Auch gilt natürlich für Breitensportler die Maßgabe, dass sie mindestens sechs Monate warten sollten, um wieder wettkampfmäßig in ihren Sport einzutreten. Wenn die muskulären und koordinativen Voraussetzungen noch nicht gegeben sind, sollten sie auf jeden Fall eine längere Zeit abwarten, bevor sie ihren Sport bzw. Leistungssport wieder aufnehmen, um eine Re-Verletzung nicht zu riskieren.

Fazit

Für die Profisportler ist festzustellen, dass evidenzbasierte funktionelle Tests unter Berücksichtigung der sportartspezifischen Belastungen für den Return to Play/Competition weiter entwickelt werden um eine erneute Verletzung nach Möglichkeit zu verhindern. Diese Tests sollten dann in praxisnaher einfacher Form auch für den Breitensportler zur Verfügung gestellt werden. Diese Tests sollten praxisnah auch für den Breitensportler zur Verfügung gestellt werden.

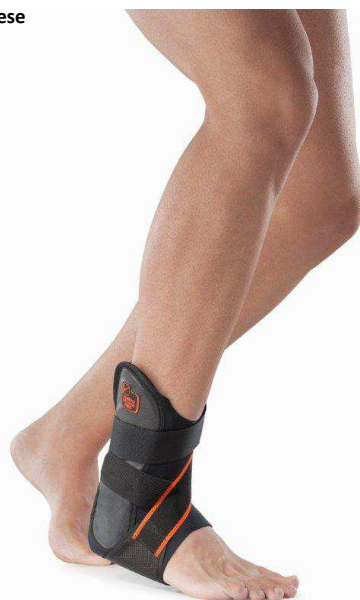MalleoStrong PRO - zweischalige Sprunggelenkorthese

Indikationen

- Distorsion II. und III. Grades
- Postoperative funktionale Genesung
- Rehabilitation bei Malleolarfraktur
- Chronische Instabilität des Knöchels nach Sportverletzungen

Eigenschaften

- Dünne Struktur aus Breath-o-prene®
- In die Stütze eingesetzte seitliche Kunststoffschalen, die mit weichen MTP-Polstern gefüttert sind.
- Zusätzliche hintere Polster erhöhen den Komfort
- Elastisches Band zum Verschließen des hinteren Teils der Stütze
- Zirkuläres, stabilisierendes Schließband (nach Maß verkürzbar)



NEU

- Anatomische Form und bessere Schuhbreite
- Neue «Inklination» vom festen Band
- Neuer, elastischer Klettverschluss
- Neues Logo

HM-Nr. 23.02.02.2008

In gewohnt hoher Qualität aus dem Hause Orthoservice Deutschland aber mit **neuen** und **verbesserten** Produkteigenschaften!

Orthoservice Deutschland GmbH – Flugstr. 7
76532 Baden-Baden – Telefon 07221 971 978-0 –
Fax 07221 971 978-2 – info@orthoservice.de – www.orthoservice.de